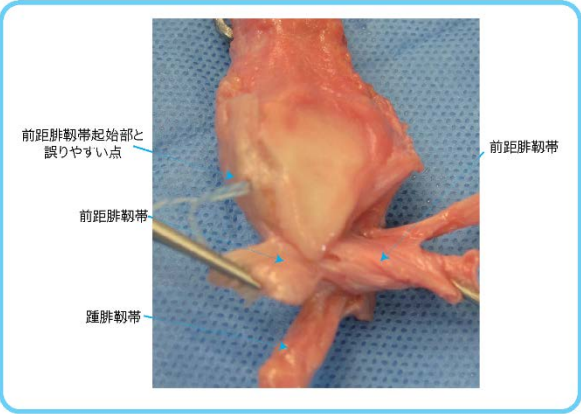
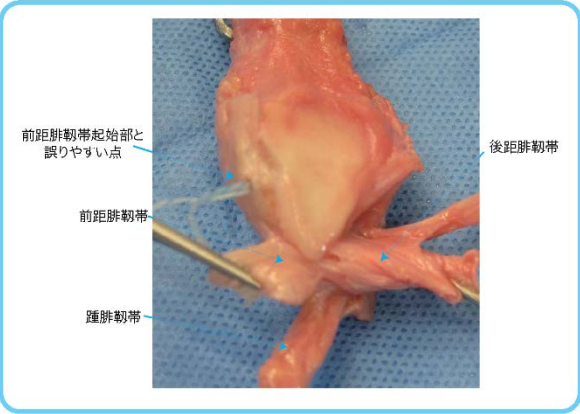


正 誤 表

「足の外科テキスト（Web 動画付）（第1刷）」

下記の箇所に誤りがございました。謹んでお詫びし訂正いたします。

頁	該当箇所	誤	正
44	図1 足趾の形態 図説 a, b	a : エジプト型 b : ギリシャ型	a : ギリシャ型 b : エジプト型
99	図3 腓骨遠位関節面と靭帯 右側	<p>前距腓靭帯</p>  <p>図3 腓骨遠位関節面と靭帯 腓骨遠位関節面側から観察すると、関節面最下縁の前方に前距腓靭帯が、後方に後距腓靭帯の起始部があり、踵腓靭帯の起始部は前距腓靭帯の起始部の後下方に位置する。</p>	<p>後距腓靭帯</p>  <p>図3 腓骨遠位関節面と靭帯 腓骨遠位関節面側から観察すると、関節面最下縁の前方に前距腓靭帯が、後方に後距腓靭帯の起始部があり、踵腓靭帯の起始部は前距腓靭帯の起始部の後下方に位置する。</p>

2018年12月4日

株式会社南江堂