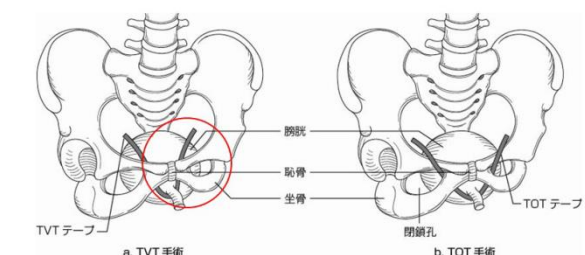


## 正 誤 表

「ベッドサイド泌尿器科学（改訂第4版 第1刷）」

下記の箇所にて誤りがございました。謹んでお詫びし訂正いたします。

| 頁   | 該当箇所             | 誤  | 正   |
|-----|------------------|--|---|
| 384 | 図 3a (左図)        | TVT テープ (右半分) と恥骨の位置関係   | 恥骨後面を通るのが正しい<br> |
| 384 | 図 5              | T8      Ti5  | Ta      Tis   |
| 904 | 本文左段下から 12～10 行目 | 非虚血性プリアピズムでは陰茎は非常に硬い勃起を示し、触診にて疼痛を訴える。一方、虚血性プリアピズムでは完全勃起は示さず、疼痛も訴えない。 | <u>虚血性</u> プリアピズムでは陰茎は非常に硬い勃起を示し、触診にて疼痛を訴える。一方、 <u>非虚血性</u> プリアピズムでは完全勃起は示さず、疼痛も訴えない。               |

2019年5月20日

株式会社南江堂